

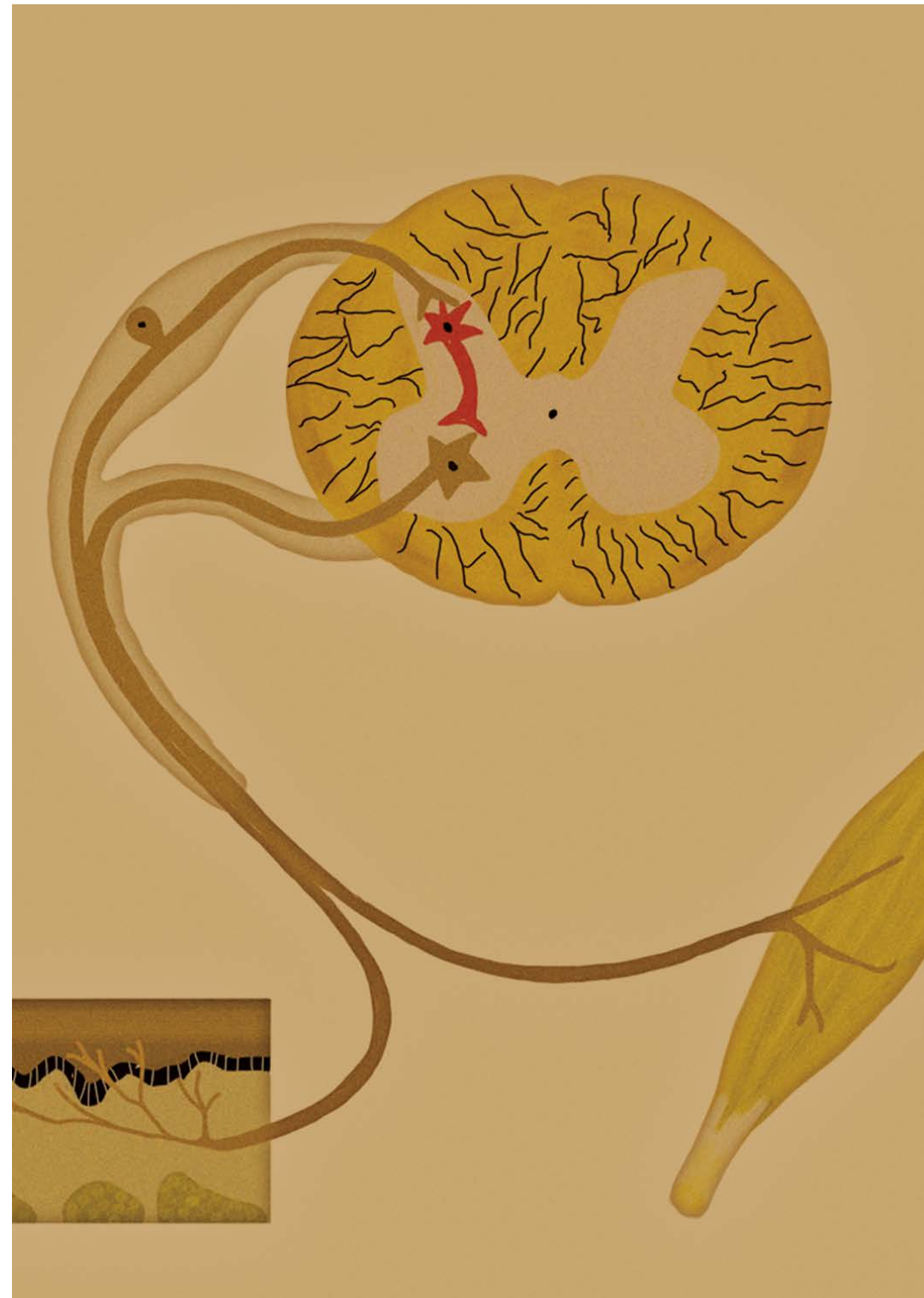# Exame neurológico em trauma vertebral

**Autor**

Dr. Ricardo Botelho

**Organizador**

Dr. Néstor Fiore



# Exame neurológico em trauma vertebral

**Autor**

Dr. Ricardo Botelho

**Organizador**

Dr. Néstor Fiore



## OBJETIVOS

- ▶ Descrever um exame neurológico normal, assim como as alterações que podem ser encontradas de acordo com as regiões.
- ▶ Identificar distribuições de dermatomas e miótomos.
- ▶ Distinguir as dificuldades para avaliação neurológica no paciente inconsciente.
- ▶ Reconhecer as escalas de avaliação neurológica de uso internacional.



# ÍNDICE

▶	1. Introdução.....	04
	Conceitos gerais.....	04
▶	2. Classificação.....	06
▶	3. Exame clínico neurológico padronizado (ASIA).....	07
	Avaliação sensorial (ASIA).....	07
	Avaliação motora (ASIA).....	11
	Exame neurológico (ASIA).....	17
▶	4. Exame do paciente em coma.....	19
▶	Referências.....	20

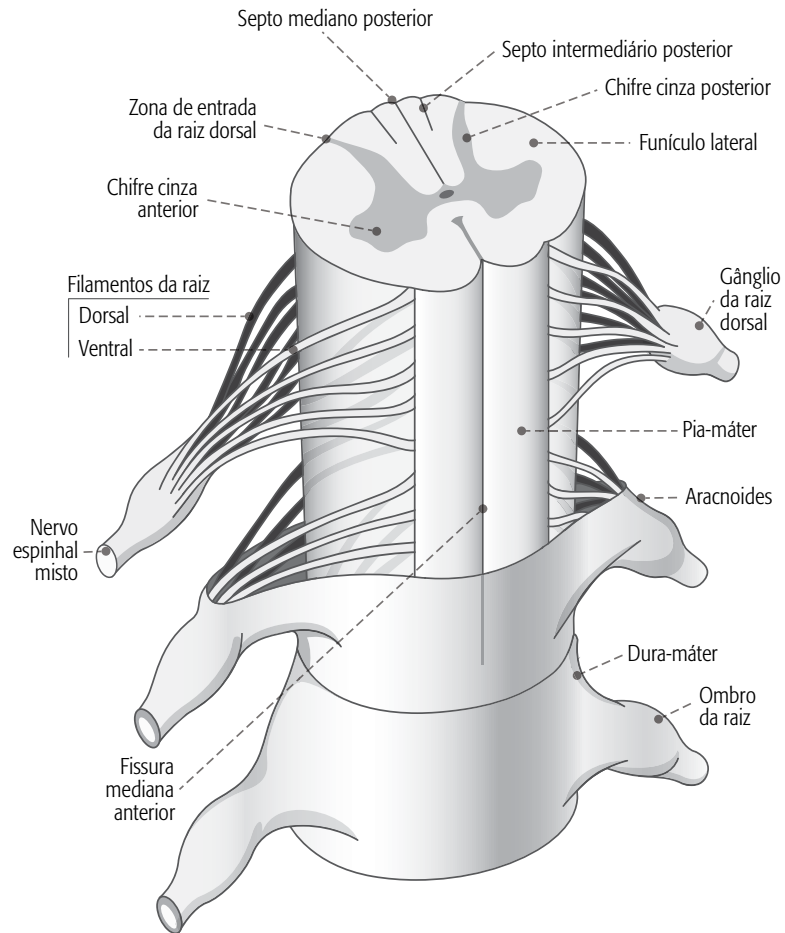


# 1. INTRODUÇÃO

## Conceitos gerais

A medula espinhal é uma estrutura cilíndrica, longa, envolvida pelas meninges, que se estende desde o crânio à borda inferior da primeira vértebra lombar.

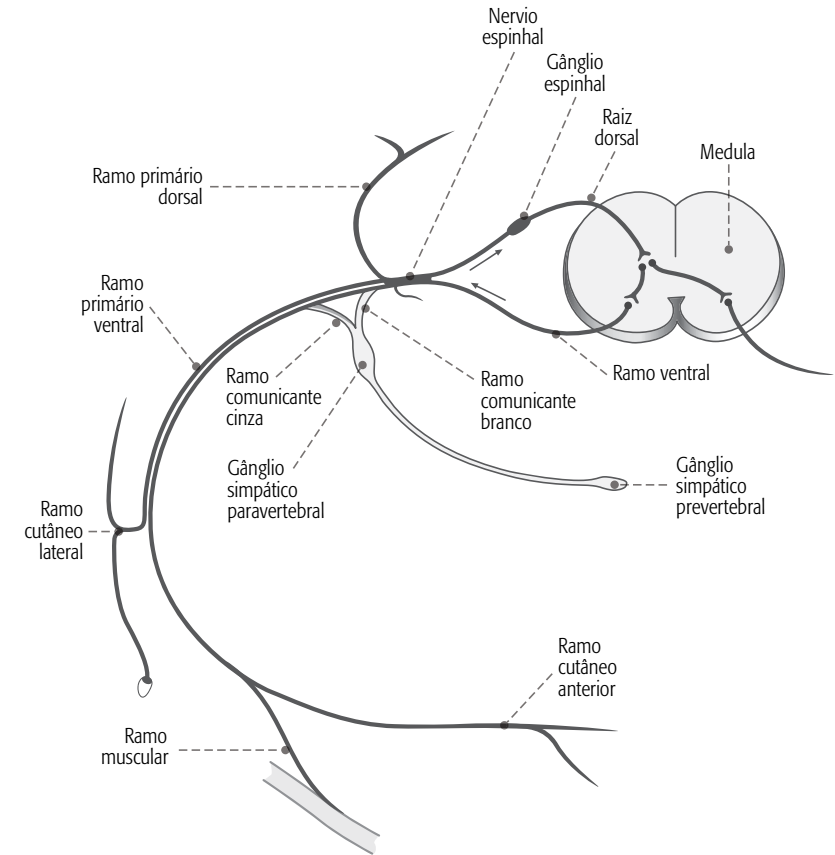
A segmentação é a base da avaliação neurológica padrão da medula espinhal.



Segmentação funcional da medula.

Representação esquemática da medula espinhal, raízes e nervo espinhal

Ela possui dois espessamentos: cervical e lombar, associados à saída de raízes de nervos espinhais. Os 31 pares de nervos espinhais definem uma segmentação externa. Considera-se, portanto, a medula composta por 31 segmentos, contendo fascículos radiculares, ventrais e dorsais.



Raiz sensorial, raiz motora e arco reflexo: base fisiológica do funcionamento medular.

Raiz sensorial, parte motora e arco reflexo: base fisiológica do funcionamento medular

A medula contém dois tipos de vias:

<b>Vias aferentes</b>	<b>Vias eferentes</b>
Recebem e conduzem as informações sensitivas.	Mediam as funções motoras e fibras autônomas viscerais.

A origem, o trajeto e as terminações das vias espinhais ascendentes e descendentes encontram-se entre as vias melhor documentadas no sistema nervoso central.

A seção completa da medula espinhal ocasiona, abaixo do nível da lesão:

- perda da sensibilidade,
- perda da função motora,
- abolição do tônus muscular,
- perda da atividade reflexa.

Abaixo são apresentados os dermatômos e miótomos.

<b>Dermátomos</b>	<b>Miótomos</b>
Área de pele inervada por axônios sensoriais de cada raiz nervosa, que corresponde a um segmento medular.	Conjunto de fibras musculares inervadas por axônios motores de cada raiz nervosa, que corresponde a um segmento medular.

O segmento medular alterado no trauma e suas alterações neurológicas consequentes, obtidas no exame neurológico padronizado, definem níveis de lesão medular.

Por definição, o nível neurológico é o segmento mais caudal da medula espinhal, com funções sensitiva e motora normais em ambos os lados do corpo.

<b>Nível sensitivo</b>	Segmento mais caudal da medula espinhal com função sensitiva normal em ambos os lados do corpo.
<b>Nível motor</b>	Segmento medular mais inferior, cujo principal músculo apresenta pelo menos grau três de força, enquanto os principais músculos representados pelos segmentos superiores apresentem força normal.
<b>Nível esquelético ou vertebral</b>	Nível correspondente à maior lesão vertebral no exame radiológico.
<b>Zona de preservação parcial</b>	Dermátomos e miótomos caudais a nível neurológico que permanecem inervados de forma parcial; ou seja, apresentam alguma preservação da função sensitiva ou motora.



## 2. CLASSIFICAÇÃO

No final da década de 1960 surgiram as primeiras comunicações sobre a necessidade de estabelecer uma nomenclatura do exame neurológico de pacientes com lesão medular espinhal.

A padronização de uma única linguagem de avaliações permitiria:

- aumentar a consistência e a reprodutibilidade da avaliação;
- documentar e comparar prognósticos e terapias.

Várias escalas foram desenvolvidas nos últimos cinquenta anos: Frankel Scale, Lucas e Ducker's Neurotrauma Motor Index, Sunnybrook, Botsford, Yale e, por último, a escala da Associação Americana de Lesão Espinhal (ASIA, segundo suas siglas em inglês), que se estabeleceu nos últimos anos como o padrão de validação (Evangelista Santos Barcelos, A. C., Scardino, F. B., Patriota, G. C., Rotta, J. M. e Botelho, R. V., 2009).

Todas as classificações são baseadas nas avaliações motora e sensitiva, e algumas tentam associar um índice de independência funcional. A grande diferença entre a maioria destas classificações está no tipo de graduação do estado neurológico e na determinação de dermatomos e miótomos chaves avaliados.

A importância da padronização se deve ao fato da apresentação inicial do paciente com lesão medular ser o fator primordial para a escolha do tratamento e prognóstico.

A primeira escala amplamente utilizada foi a de Frankel et al. (1969):

Grau	Nomenclatura	Definição
A	Lesão completa	Lesão completa tanto motora como sensitiva
B	Preservação sensitiva baixa	Preservação de alguma sensibilidade, associada à paralisia motora completa
C	Preservação motora não funcional	Preservação de alguma força muscular sem uso funcional
D	Preservação motora funcional	Força muscular funcional
E	Normal	Sem déficits

A escala da ASIA surgiu em 1984 incorporando a escala Frankel, classificando a lesão entre A e E, definindo 10 (dez) pares de músculos principais a serem avaliados, e criando um índice motor (*motor score*), mas ainda sem incorporar o índice sensitivo. A escala sofreu revisões subsequentes (1992 e 2002). Em 1992, a escala incorporou o índice sensitivo ao índice motor, produzindo as escalas motora e sensitiva.

Os índices sensitivo e motor são uma soma numérica de classificações, refletindo o grau de deficiência neurológica associado à lesão medular.



### 3. EXAME CLÍNICO NEUROLÓGICO PADRONIZADO (ASIA)

#### Avaliação sensitiva (ASIA)

A avaliação sensitiva é feita para a dor e o toque suave.

A dor é avaliada estimulando-se com um alfinete delicado e o toque é avaliado ao se tocar levemente com um pedaço de algodão.



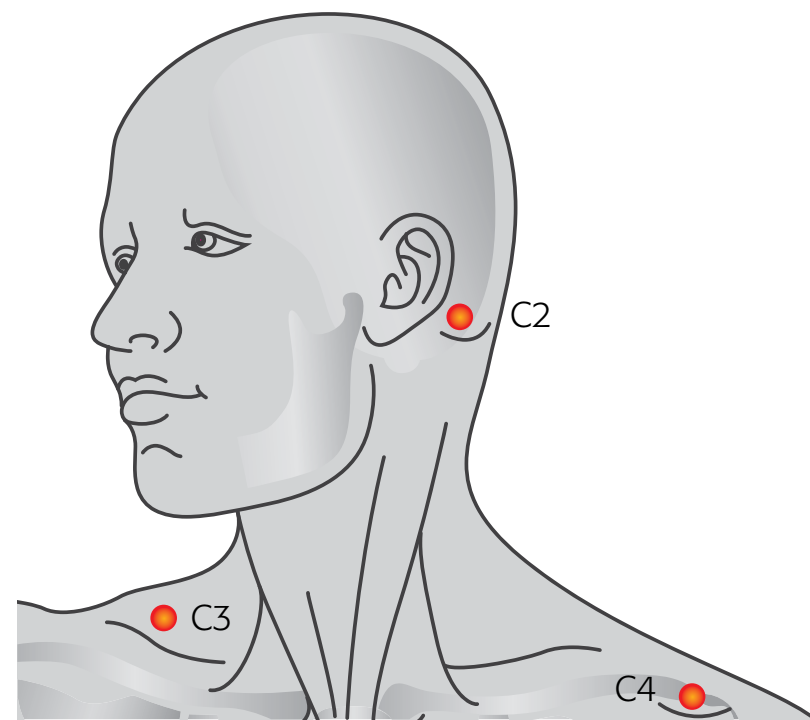
Os resultados são classificados da seguinte forma:

Dor (espetada de alfinete)	
2	Normal
1	Deteriorado (não há diferença entre a espetada forte ou leve), mas há a sensação
0	Sem sensibilidade

Toque suave	
2	A sensibilidade no corpo e na face é igual
1	Há sensibilidade, mas é menor do que o toque em fases da face.
0	Sem sensibilidade

Abaixo estão padronizados os dermatômos e suas referências (American Spinal Injury Association [ASIA], 2008a).

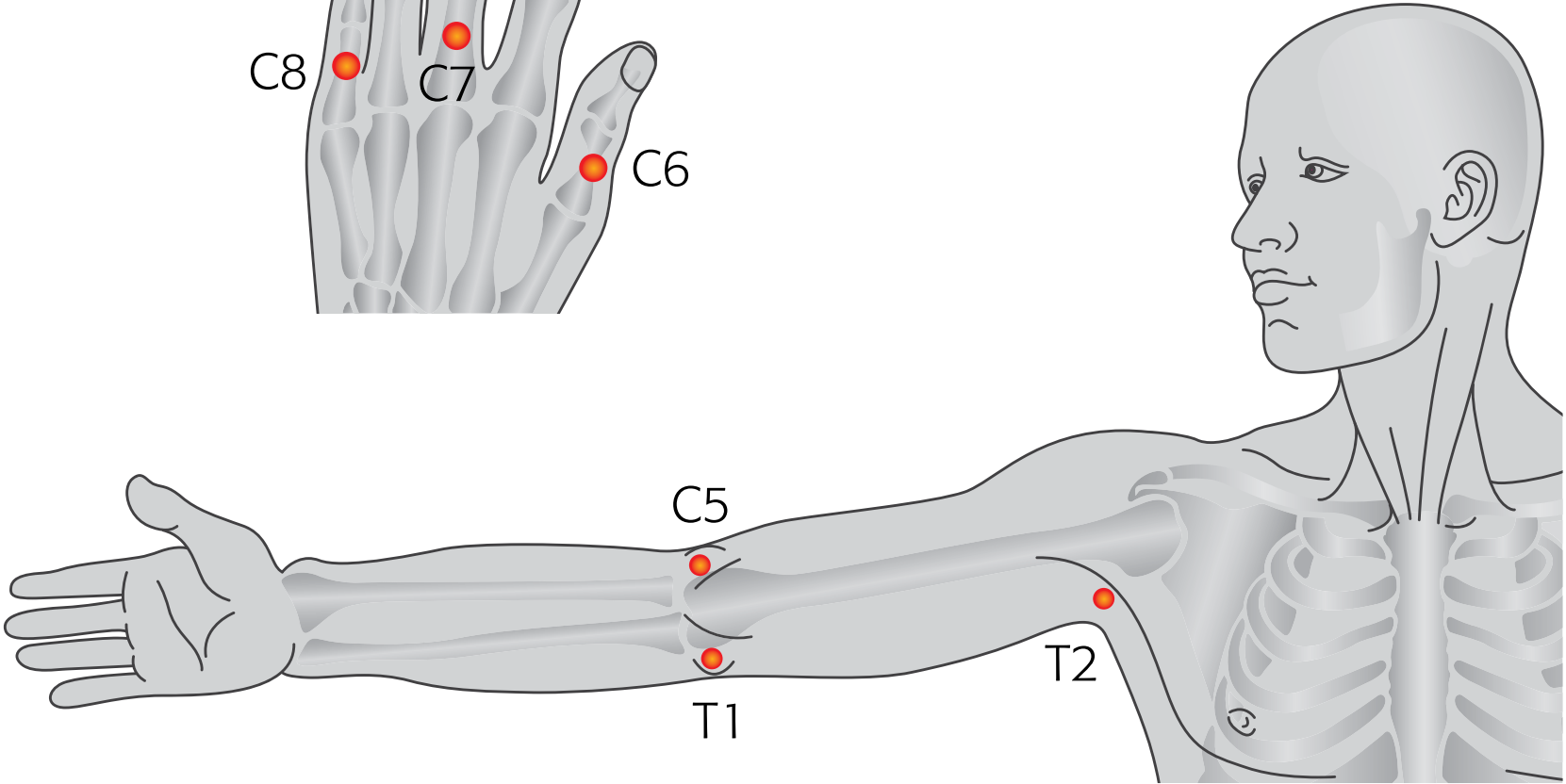
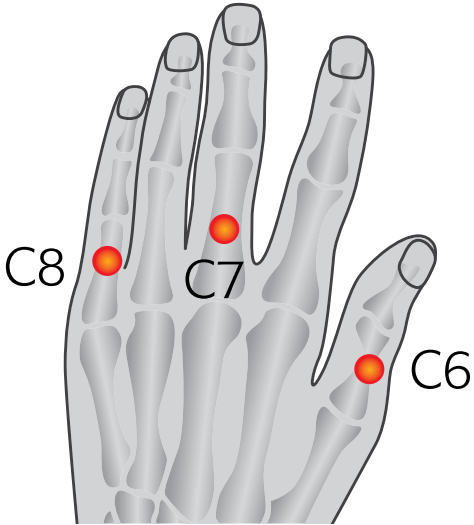
<b>C2</b>	Occipital atrás da orelha
<b>C3</b>	Fossa supraclavicular
<b>C4</b>	Articulação acromioclavicular



Dermátomos C2 a C4

<b>C5</b>	Epicôndilo lateral do cotovelo
<b>C6</b>	Superfície dorsal da falange proximal do polegar
<b>C7</b>	Superfície dorsal da falange proximal do dedo médio

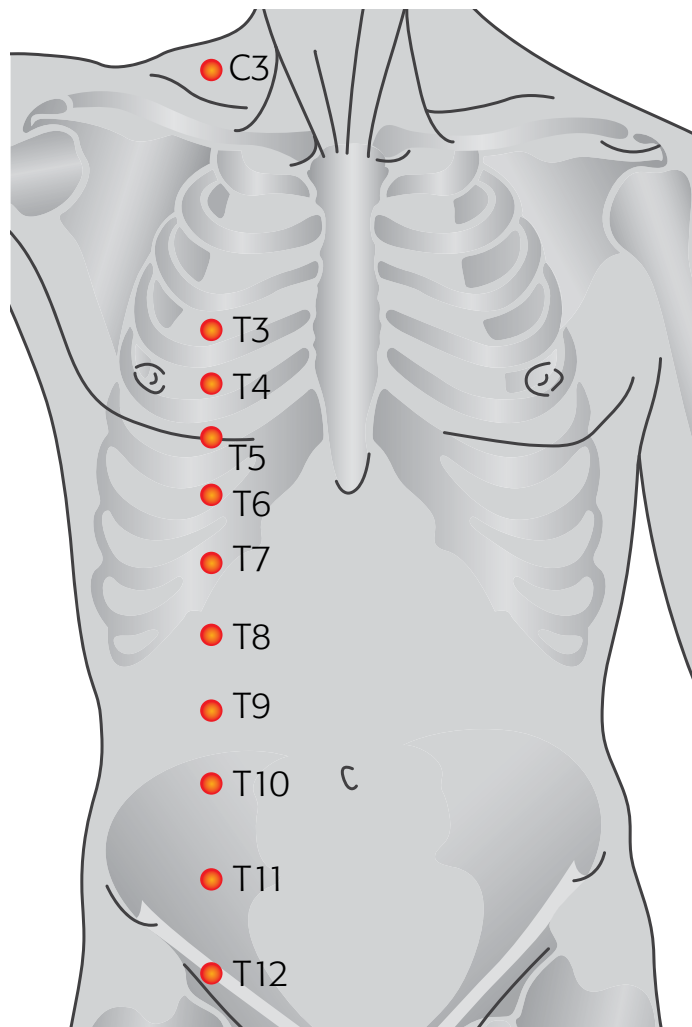
<b>C8</b>	Superfície dorsal da falange proximal do dedo mínimo
<b>T1</b>	Epicôndilo medial do cotovelo
<b>T2</b>	Sulco deltopeitoral



Dermátomos C5 a T2

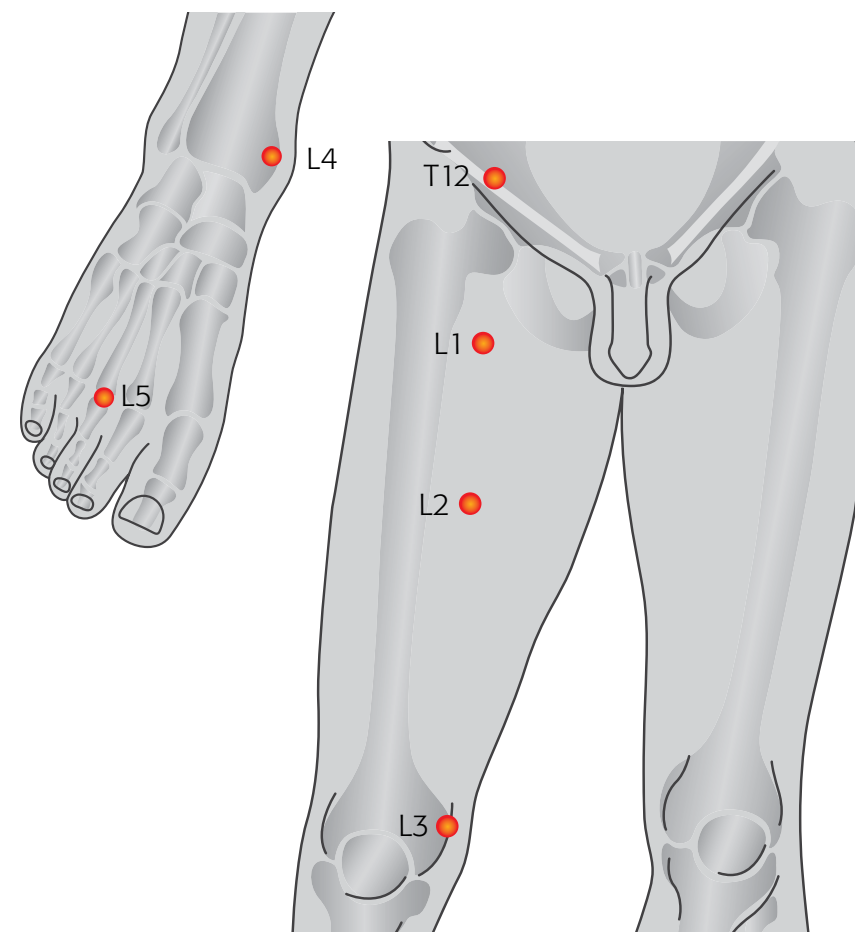


<b>T4</b>	Linha medioclavicular, 4º (quarto) espaço intercostal, linha mamilar
<b>T6</b>	Xifóides
<b>T10</b>	Umbigo
<b>T12</b>	Linha média do ligamento inguinal



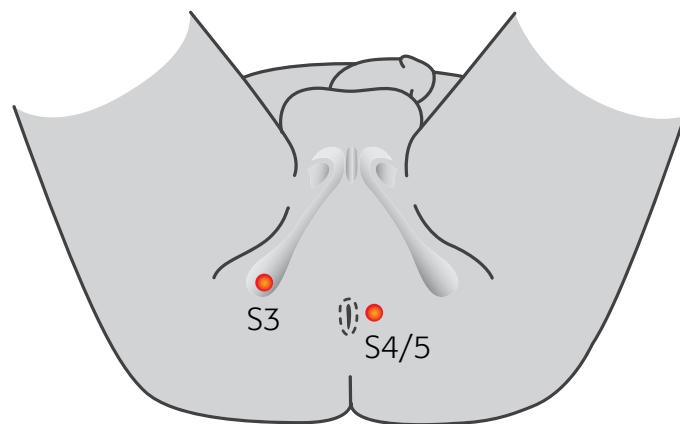
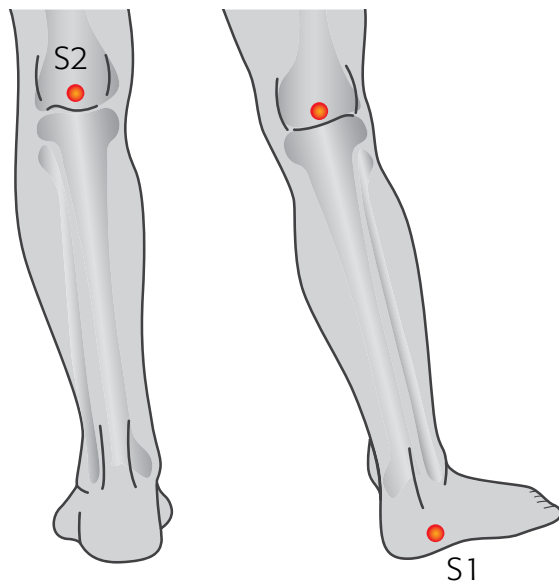
Dermátomos a nível torácico

<b>L1</b>	Ponto médio entre T12 e L2
<b>L2</b>	Lado medial da coxa (no meio de uma linha imaginária entre o ponto médio do ligamento inguinal e o côndilo femoral medial)
<b>L3</b>	Côndilo femoral medial, acima do joelho
<b>L4</b>	Maléolo medial
<b>L5</b>	Dorso do pé no terceiro metatarsal comum



Dermátomos lombares

<b>S1</b>	Borda lateral do calcâneo
<b>S2</b>	Fossa poplíteia
<b>S3</b>	Tuberosidade isquial
<b>S4, S5</b>	Região perianal



Dermátomos sacros

Algumas sensações opcionais que podem ser avaliadas são:

- ▶ movimentos articulares que se apresentam em 8 a 10 articulações avaliadas e descritas como:
  - ausente,
  - diminuído,
  - normal;
- ▶ sensação de pressão profunda que descreve como:
  - presente,
  - ausente.



É importante lembrar que o nível sensitivo é definido como o segmento mais caudal da medula espinhal, com função sensitiva normal em ambos os lados do corpo.

### Índice sensitivo

Para cada tipo de sensibilidade (tato superficial e dor) produz-se uma pontuação total de 56 pontos (0-2 para cada um dos 23 dermatômos definidos). O índice sensitivo total é de 112 para cada um dos dois tipos de padronização de sensibilidade testada.



Consulte o item "Exame neurológico", seção "Esquema de padronização do exame neurológico segundo a ASIA".

## Avaliação motora (ASIA)

A força do músculo é graduada em 0-5, de acordo com a escala *Scale for Muscle Strength* (Medical Research Council [MRC], 1981):

<b>0</b>	Paralisia
<b>1</b>	Movimentos presentes e sem vencer a gravidade
<b>2</b>	Movimentos presentes em toda a amplitude com gravidade eliminada
<b>3</b>	Série completa contra a gravidade
<b>4</b>	Contra alguma resistência
<b>5</b>	Contra resistência total
<b>NT</b>	Músculo que não pode ser testado (por suas siglas em inglês: <i>Non Tested</i> )

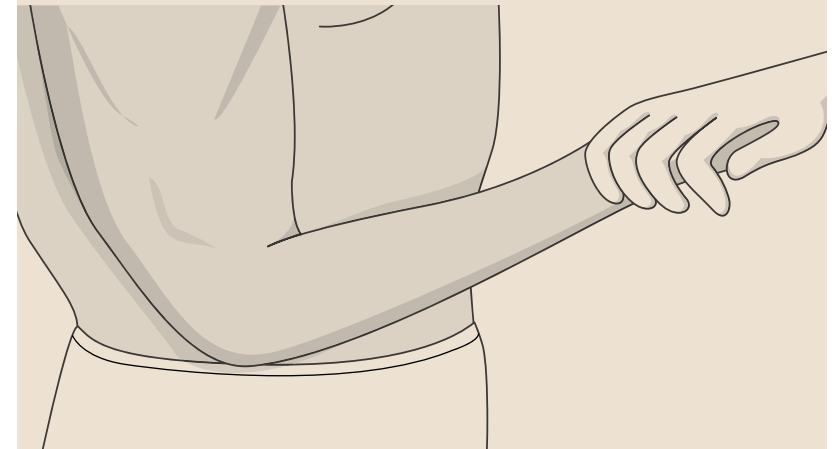
Os músculos principais são escolhidos porque eles são inervados por dois miótomos. Por convenção, se a força de um músculo-chave testado é pelo menos grau três, o músculo que está localizado acima é considerado normal.

Em seguida, são apresentados os miótomos e seus segmentos motores, e o modo sugerido do exame neurológico, segundo foram definidos pela ASIA (2008b) com seus correspondentes gráficos (Campbell, Dejong e Haerer, 2005, 127).

### C5

#### Bíceps

- Coloque a mão do paciente sobre o abdômen e peça que leve a mão até o nariz, para eliminar assim a gravidade.
- Solicite ao paciente que flexione o braço contra a gravidade e mantenha o movimento.
- Caso o paciente consiga realizar o movimento, apoiar o ombro e aplicar resistência.

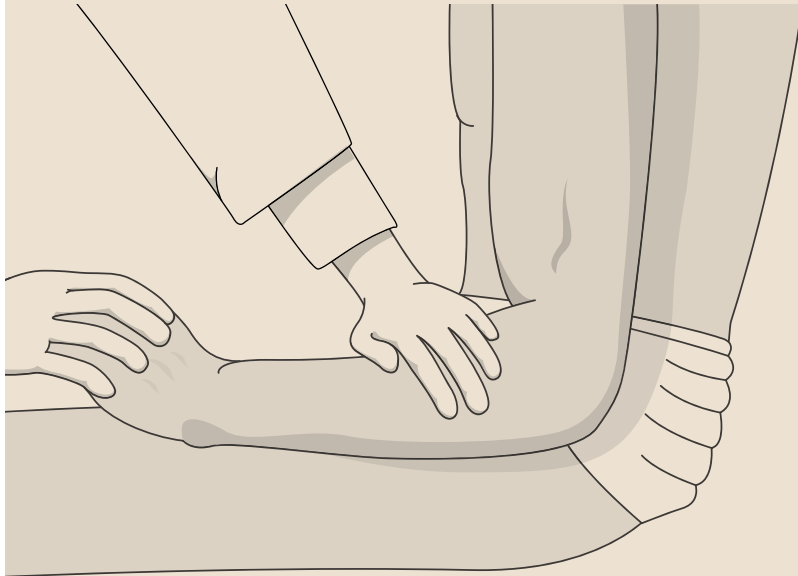

Bíceps flexores do antebraço

## C6

### Extensor do punho

- Peça ao paciente que mova o punho para cima.
- Em seguida, mova o punho para cima e mantenha a posição.
- Empurre o punho para baixo.

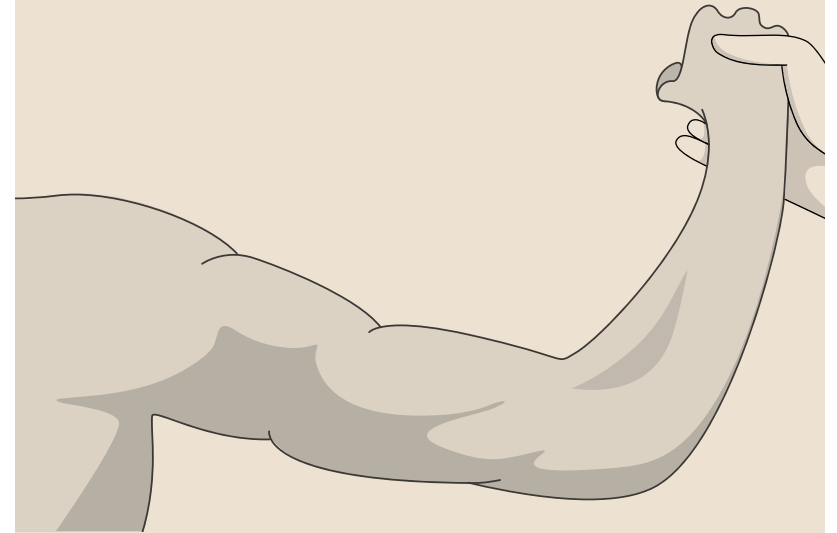

Extensores do punho

## C7

### Tríceps

- Coloque a mão do paciente sobre o abdômen e peça que estique o braço.
- Peça ao paciente que dobre o braço e mantenha a mão próxima da orelha.
- Caso o movimento seja normal, apoie o cotovelo e empurre o braço para baixo, testando contra resistência (não deixe o paciente realizar a ação escapular).

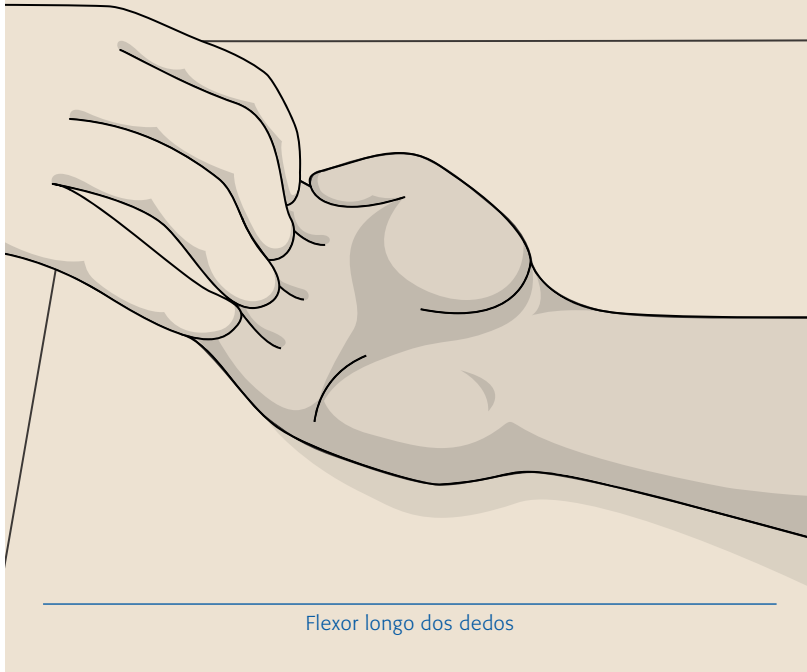


Extensores do antebraço – Tríceps

## C8

### Flexor longo dos dedos

- Separe o dedo do meio, imobilize a articulação interfalângica proximal e mantenha a articulação metacarpofalângica.
- Peça ao paciente que dobre o dedo para os lados.
- Em seguida, peça que dobre o dedo para cima e segure-o.
- Por último, tente realizar a extensão dos dedos, e peça ao paciente que resista a sua ação de resistência.



## T1

### Abdutor dedo mínimo

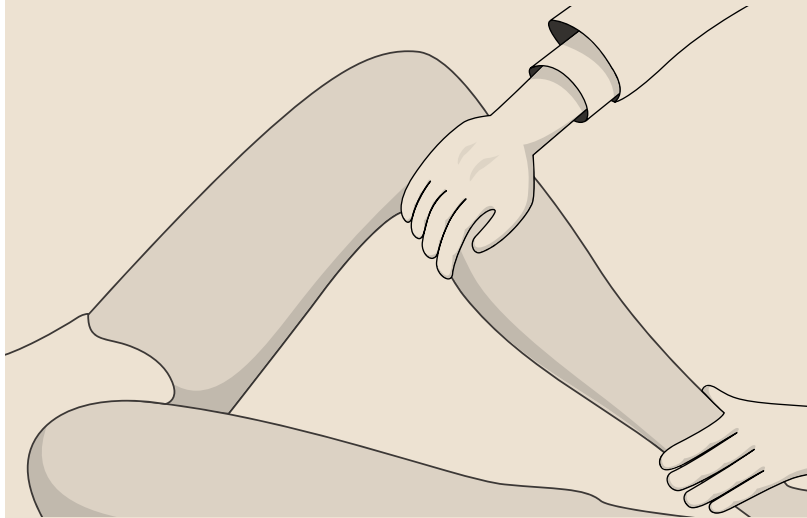
- Segure a mão do paciente e peça que tente mover o dedo mínimo para fora. Sentir a presença do movimento.
- Pedir ao paciente que tente mover o dedo para fora e o mantenha nessa posição.
- Por último, testar a resistência contra a resistência, oposto ao movimento do quinto dedo.



## L2

### Iliopsoas

- Com o paciente em decúbito dorsal, dobre a coxa do paciente até a barriga.
- Peça ao paciente que reproduza o movimento, e sintá-o.
- Levante a coxa da cama para evitar atrito, em posição neutra, peça ao paciente que dobre as coxas em 90° e as mantenha nessa posição.
- Se for possível, estabilize a outra coxa e pressione o lado a ser testado, para avaliar a força contra a resistência.

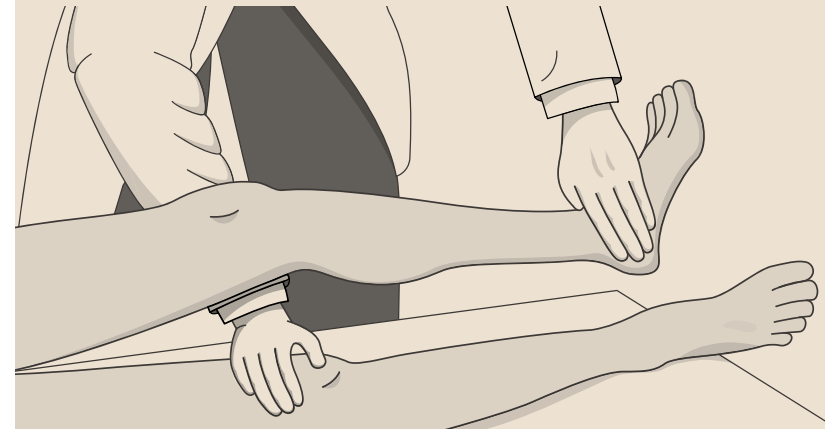


Flexor da coxa – Iliopsoas

## L3

### Quadríceps

- Levante o pé da cama para evitar resistência por atrito e peça ao paciente que o estenda e o mantenha.
- Tente empurrar o joelho para baixo e avalie o movimento contra a resistência.

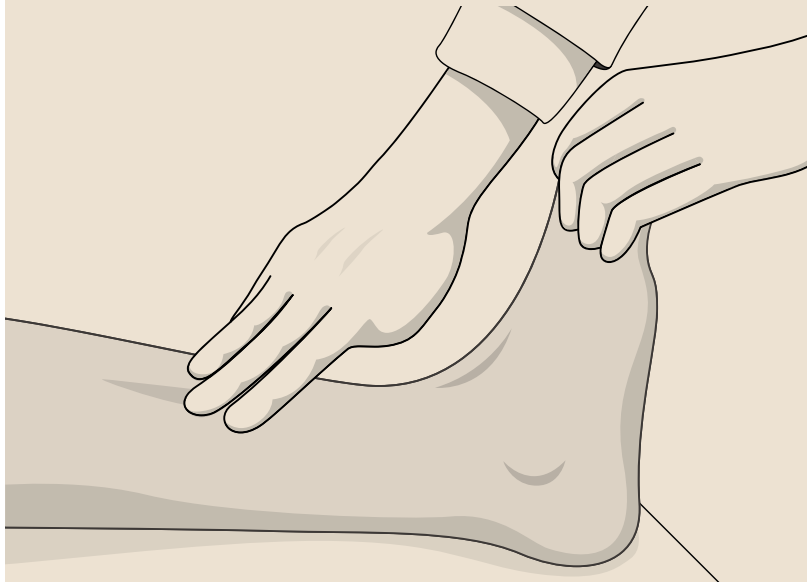

Extensor do joelho – Quadríceps

#### L4

##### Dorsiflexores do tornozelo

- Peça ao paciente para apontar o pé em direção ao joelho.
- Em seguida, que repita o movimento e mantenha o pé nessa posição.
- Por último, empurre para baixo o tornozelo, para avaliar o movimento de resistência.

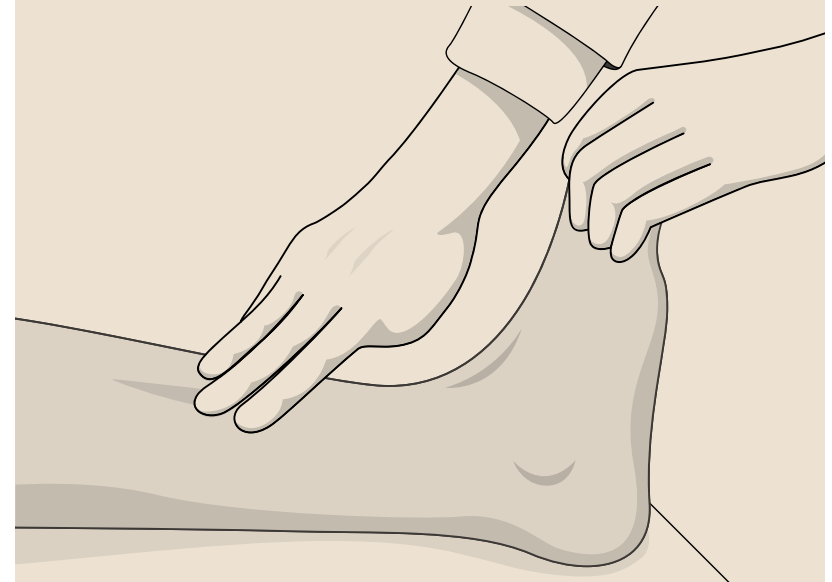

Dorsiflexor do tornozelo – Tibial anterior

#### L5

##### Extensor longo do hálux

- Peça ao paciente para apontar o hálux na direção do joelho.
- Em seguida, que o mantenha.
- Em seguida, empurre para baixo o dedo do pé, apóie o tornozelo e teste contra a resistência.

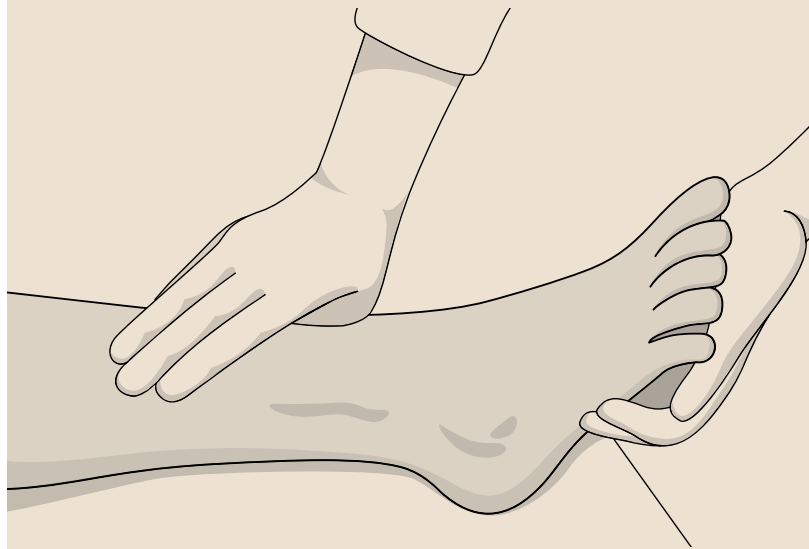

Extensor do hálux

## S1

### Flexores plantares

- Peça ao paciente que incline o pé em direção ao chão, tal como no acelerador do carro.
- Em seguida, flexione a coxa até o abdômen e flexione a perna sobre o mesmo para descansar o pé sobre a cama.
- Peça ao paciente que levante o calcanhar para fora da cama.
- Por último, pressione o pé para baixo sobre a mão que o segura, como se fosse pisar num acelerador.



Flexão plantar do pé – Gastrocnêmio e sóleo

## Índice motor

Em cada lado do corpo, cada segmento motor recebe uma pontuação entre 0 e 5, totalizando 50 pontos em cada lado, com um índice motor total de 100 pontos no paciente neurologicamente intacto. À medida que o nível motor sobe, ou seja, a lesão torna-se superior, menor é o índice motor.

Veja a seguir o "Exame neurológico", seção "Esquema de padronização do exame neurológico segundo a ASIA".



É importante lembrar que o nível motor é definido como o segmento medular inferior cujo principal músculo apresenta força grau 3, sempre que os principais músculos representados nos segmentos superiores tenham força normal.





# Exame neurológico (ASIA)

Para o estudo do exame neurológico, recomenda-se seguir o seguinte padrão:

Para ver o esquema original, clique na figura:

Patient Name \_\_\_\_\_  
 Examiner Name \_\_\_\_\_ Date/Time of Exam \_\_\_\_\_

**ASIA** INTERNATIONAL STANDARDS FOR NEUROLOGICAL CLASSIFICATION OF SPINAL CORD INJURY **ISCOS**  
AMERICAN SPINAL INJURY ASSOCIATION

**MOTOR**  
KEY MUSCLES  
*(scoring on reverse side)*

	R	L	
C5	<input type="checkbox"/>	<input type="checkbox"/>	Elbow flexors
C6	<input type="checkbox"/>	<input type="checkbox"/>	Wrist extensors
C7	<input type="checkbox"/>	<input type="checkbox"/>	Elbow extensors
C8	<input type="checkbox"/>	<input type="checkbox"/>	Finger flexors (distal phalanx of middle finger)
T1	<input type="checkbox"/>	<input type="checkbox"/>	Finger abductors (little finger)

UPPER LIMB TOTAL (MAXIMUM)  +  =   
(25) (25) (50)

Comments:

L2	<input type="checkbox"/>	<input type="checkbox"/>	Hip flexors
L3	<input type="checkbox"/>	<input type="checkbox"/>	Knee extensors
L4	<input type="checkbox"/>	<input type="checkbox"/>	Ankle dorsiflexors
L5	<input type="checkbox"/>	<input type="checkbox"/>	Long toe extensors
S1	<input type="checkbox"/>	<input type="checkbox"/>	Ankle plantar flexors

(VAC) Voluntary anal contraction (Yes/No)

LOWER LIMB TOTAL (MAXIMUM)  +  =   
(25) (25) (50)

**SENSORY**  
KEY SENSORY POINTS

	R	L		R	L
C2	<input type="checkbox"/>	<input type="checkbox"/>	<input type="checkbox"/>	<input type="checkbox"/>	<input type="checkbox"/>
C3	<input type="checkbox"/>	<input type="checkbox"/>	<input type="checkbox"/>	<input type="checkbox"/>	<input type="checkbox"/>
C4	<input type="checkbox"/>	<input type="checkbox"/>	<input type="checkbox"/>	<input type="checkbox"/>	<input type="checkbox"/>
C5	<input type="checkbox"/>	<input type="checkbox"/>	<input type="checkbox"/>	<input type="checkbox"/>	<input type="checkbox"/>
C6	<input type="checkbox"/>	<input type="checkbox"/>	<input type="checkbox"/>	<input type="checkbox"/>	<input type="checkbox"/>
C7	<input type="checkbox"/>	<input type="checkbox"/>	<input type="checkbox"/>	<input type="checkbox"/>	<input type="checkbox"/>
C8	<input type="checkbox"/>	<input type="checkbox"/>	<input type="checkbox"/>	<input type="checkbox"/>	<input type="checkbox"/>
T1	<input type="checkbox"/>	<input type="checkbox"/>	<input type="checkbox"/>	<input type="checkbox"/>	<input type="checkbox"/>
T2	<input type="checkbox"/>	<input type="checkbox"/>	<input type="checkbox"/>	<input type="checkbox"/>	<input type="checkbox"/>
T3	<input type="checkbox"/>	<input type="checkbox"/>	<input type="checkbox"/>	<input type="checkbox"/>	<input type="checkbox"/>
T4	<input type="checkbox"/>	<input type="checkbox"/>	<input type="checkbox"/>	<input type="checkbox"/>	<input type="checkbox"/>
T5	<input type="checkbox"/>	<input type="checkbox"/>	<input type="checkbox"/>	<input type="checkbox"/>	<input type="checkbox"/>
T6	<input type="checkbox"/>	<input type="checkbox"/>	<input type="checkbox"/>	<input type="checkbox"/>	<input type="checkbox"/>
T7	<input type="checkbox"/>	<input type="checkbox"/>	<input type="checkbox"/>	<input type="checkbox"/>	<input type="checkbox"/>
T8	<input type="checkbox"/>	<input type="checkbox"/>	<input type="checkbox"/>	<input type="checkbox"/>	<input type="checkbox"/>
T9	<input type="checkbox"/>	<input type="checkbox"/>	<input type="checkbox"/>	<input type="checkbox"/>	<input type="checkbox"/>
T10	<input type="checkbox"/>	<input type="checkbox"/>	<input type="checkbox"/>	<input type="checkbox"/>	<input type="checkbox"/>
T11	<input type="checkbox"/>	<input type="checkbox"/>	<input type="checkbox"/>	<input type="checkbox"/>	<input type="checkbox"/>
T12	<input type="checkbox"/>	<input type="checkbox"/>	<input type="checkbox"/>	<input type="checkbox"/>	<input type="checkbox"/>
L1	<input type="checkbox"/>	<input type="checkbox"/>	<input type="checkbox"/>	<input type="checkbox"/>	<input type="checkbox"/>
L2	<input type="checkbox"/>	<input type="checkbox"/>	<input type="checkbox"/>	<input type="checkbox"/>	<input type="checkbox"/>
L3	<input type="checkbox"/>	<input type="checkbox"/>	<input type="checkbox"/>	<input type="checkbox"/>	<input type="checkbox"/>
L4	<input type="checkbox"/>	<input type="checkbox"/>	<input type="checkbox"/>	<input type="checkbox"/>	<input type="checkbox"/>
L5	<input type="checkbox"/>	<input type="checkbox"/>	<input type="checkbox"/>	<input type="checkbox"/>	<input type="checkbox"/>
S1	<input type="checkbox"/>	<input type="checkbox"/>	<input type="checkbox"/>	<input type="checkbox"/>	<input type="checkbox"/>
S2	<input type="checkbox"/>	<input type="checkbox"/>	<input type="checkbox"/>	<input type="checkbox"/>	<input type="checkbox"/>
S3	<input type="checkbox"/>	<input type="checkbox"/>	<input type="checkbox"/>	<input type="checkbox"/>	<input type="checkbox"/>
S4-5	<input type="checkbox"/>	<input type="checkbox"/>	<input type="checkbox"/>	<input type="checkbox"/>	<input type="checkbox"/>

TOTALS {  +  =  }  +  =   
(MAXIMUM) (56) (56) (56) (56)

0 = absent  
 1 = altered  
 2 = normal  
 NT = not testable

(DAP) Deep anal pressure (yes/No)   
 PIN PRICK SCORE (max: 112)   
 LIGHT TOUCH SCORE (max: 112)

• Key Sensory Points

**NEUROLOGICAL LEVEL**  
The most caudal segment with normal function

SENSORY 

R	<input type="checkbox"/>
L	<input type="checkbox"/>

MOTOR 

R	<input type="checkbox"/>
L	<input type="checkbox"/>

**SINGLE NEUROLOGICAL LEVEL**

**COMPLETE OR INCOMPLETE?**   
Incomplete = Any sensory or motor function in S4-S5

**ASIA IMPAIRMENT SCALE (AIS)**

(In complete injuries only)  
**ZONE OF PARTIAL PRESERVATION**  
Most caudal level with any innervation

SENSORY 

R	<input type="checkbox"/>
L	<input type="checkbox"/>

MOTOR 


R	<input type="checkbox"/>
L	<input type="checkbox"/>

This form may be copied freely but should not be altered without permission from the American Spinal Injury Association. REV 04/11

Esquema padrão do exame neurológico (ASIA, 2006)

O estado do sistema nervoso autônomo e o controle do esfíncter também foram padronizados (ASIA, 2009).


Para ver o esquema original, clique na figura:



**AUTONOMIC STANDARDS ASSESSMENT FORM**  
Patient Name: \_\_\_\_\_

**General Autonomic Function**

System/Organ	Findings	Abnormal conditions	Check mark
Autonomic control of the heart	Normal		
	Abnormal	Bradycardia	
		Tachycardia	
		Other dysrhythmias	
Unknown			
Unable to assess			
Autonomic control of blood pressure	Normal		
	Abnormal	Resting systolic blood pressure below 90 mmHg	
		Orthostatic hypotension	
		Autonomic dysreflexia	
Unknown			
Unable to assess			
Autonomic control of sweating	Normal		
	Abnormal	Hyperhidrosis above lesion	
		Hyperhidrosis below lesion	
		Hypohidrosis below lesion	
Unknown			
Unable to assess			
Temperature regulation	Normal		
	Abnormal	Hyperthermia	
		Hypothermia	
	Unknown		
Unable to assess			
Autonomic and Somatic Control of Broncho-pulmonary System	Normal		
	Abnormal	Unable to voluntarily breathe requiring full ventilatory support	
		Impaired voluntary breathing requiring partial vent support	
Unknown	Voluntary respiration impaired does not require vent support		



**Anatomic Diagnosis: (Supraconal , Conal , Cauda Equina )**

**Lower Urinary Tract, Bowel and Sexual Function**

System/Organ	Score
<b>Lower Urinary Tract</b>	
Awareness of the need to empty the bladder	
Ability to prevent leakage (continence)	
Bladder emptying method _____ (specify)	
<b>Bowel</b>	
Sensation of need for a bowel movement	
Ability to Prevent Stool Leakage (Continence)	
Voluntary sphincter contraction	
<b>Sexual Function</b>	
Genital arousal (erection or lubrication)	Psychogenic
	Reflex
Orgasm	
Ejaculation (male only)	
Sensation of Menses (female only)	

2 = Normal function, 1=Reduced or Altered Neurological Function  
0=Complete loss of control NT=Unable to assess due to preexisting or concomitant problems

**Urodynamic Evaluation**

System/Organ	Findings	Check mark
Sensation during filling	Normal	
	Increased	
	Reduced	
	Absent	
Detrusor Activity	Non-specific	
	Normal	
	Overactive	
	Underactive	
Sphincter	Acontractile	
	Normal urethral closure mechanism	
	Normal urethral function during voiding	
	Incompetent	
	Detrusor sphincter dyssynergia	
Non-relaxing sphincter		

Date of Injury \_\_\_\_\_ Date of Assessment \_\_\_\_\_ Examiner \_\_\_\_\_

This form may be freely copied and reproduced but not modified (Sp Cord, 2009, 47, 36-43)  
This assessment should use the terminology found in the International SCI Data Set (ASIA and ISCoS - <http://www.asia-spinalinjury.org/bulletinBoard/dataset.php>)

Diagrama padrão de avaliação autônômica e de controle do trato urinário inferior e função sexual



## 4. EXAME DO PACIENTE EM COMA

O exame neurológico padrão para pacientes com lesão medular traumática depende de avaliações qualitativas e quantitativas de força e sensibilidade.

Desta forma, a avaliação não pode ser feita completamente em pacientes com estado mental alterado ou em coma.

Por outro lado, a alteração do nível de consciência após o trauma é considerado fator de prognóstico da lesão medular em alto percentual dos casos (Domeier, Evans, Swor, Rivera-Rivera e Fredriksen, 1995).

Todo paciente com trauma significativo e alterações de consciência deve ser considerado como trauma com lesão medular, até que se prove o contrário.

Os sinais encontrados como sugestivos de lesão medular no paciente inconsciente são:

- respiração abdominal;
- assimetria do reflexo cutâneo abdominal (ao ser um reflexo cortical, a assimetria sugere lesão medular);
- priapismo;
- ausência do reflexo cutâneo anal;
- déficit focal evidenciado por assimetrias de movimento;
- ausência de reflexos de estiramento muscular (ocorre em lesões medulares agudas, pois os reflexos podem estar alterados no coma e nas intoxicações exógenas).

A coluna cervical de pacientes inconscientes deve ser imobilizada até que as radiografias de controle fluoroscópico sejam normais ou a ressonância magnética da coluna cervical seja normal depois das 48 horas do trauma, ou a critério médico.

O reflexo bulbocavernoso é um reflexo normal que, estimulado pela compressão da glândula, produz contração do esfíncter anal. Foi usado como um indicador de lesão incompleta, pois sua presença nem sempre foi considerada como bom prognóstico de recuperação (Domeier et al., 1995).



# REFERÊNCIAS

American Spinal Injury Association (2006) [International standards for neurological classification of spinal cord injury \(ISNCSCI\)](#). *J Spinal Cord Med.* 2011 Nov; 34(6): 535–546.

American Spinal Injury Association (2008a) [Key sensory points](#). Extraído el 21 de Diciembre de 2016 desde [http://asia-spinalinjury.org/wp-content/uploads/2016/02/Key\\_Sensory\\_Points.pdf](http://asia-spinalinjury.org/wp-content/uploads/2016/02/Key_Sensory_Points.pdf)

American Spinal Injury Association (2008b) [Motor Exam Guide](#). Extraído el 21 de Diciembre de 2016 desde [http://asia-spinalinjury.org/wp-content/uploads/2016/02/Motor\\_Exam\\_Guide.pdf](http://asia-spinalinjury.org/wp-content/uploads/2016/02/Motor_Exam_Guide.pdf)

American Spinal Injury Association (2009) [Autonomic standards assessment form](#). Extraído el 21 de Diciembre de 2016 desde [http://asia-spinalinjury.org/wp-content/uploads/2016/02/Auto\\_Stan\\_Worksheet.pdf](http://asia-spinalinjury.org/wp-content/uploads/2016/02/Auto_Stan_Worksheet.pdf)

Campbell, W. W., DeJong R. N. y Haerer, A. F. (2005) *DeJong's the neurologic examination (6ª edición)*. Philadelphia, PA: Lippincott Williams & Wilkins.

Domeier, R., Evans, R., Swor, R., Rivera-Rivera, E. y Fredriksen, S. (1995) High-risk criteria for performing pre-hospital spinal immobilization in trauma. *Ann Emerg Med*, 25, 141-142.

Evangelista Santos Barcelos, A. C., Scardino, F. B., Patriota, G. C., Rotta, J. M. y Botelho, R. V. (2009) [Paraparesis or incomplete paraplegia? How should we call it?](#) *Acta Neurochir (Wien)*, 151(4), 369-72.

Frankel, H. L., Hancock, D. O., Hyslop, G., Melzak, J., Michaelis, L. S., Ungar, G.H. et al. (1969) [The value of postural reduction in the initial management of closed injuries of the spine with paraplegia and tetraplegia](#). *Paraplegia*, 7(3), 179-192.

Medical Research Council (1981) [Aids to the examination of the peripheral nervous system](#). *Memorandum N° 45*. London: Her Majesty's Stationery Office.